

# Embolización con coils de fístula carótido-yugular espontánea. Reporte de caso y revisión de la literatura

## Coils embolization of spontaneous carotid-jugular fistula. Case report and review of literature

Jeferson Arango MD.<sup>1,4</sup>, David Vergara-García MD.<sup>1,2,3,4</sup>, Andrea Sandoval MD.<sup>1,4</sup>, Alberto Caballero MD.<sup>1,4</sup>

<sup>1</sup> Departamento de Neurocirugía, Hospital Universitario de la Samaritana. Bogotá, Colombia.

<sup>2</sup> Servicio de Neurocirugía, Hospital Universitario Mayor, Hospital Universitario Barrios Unidos, Méderi. Bogotá, Colombia.

<sup>3</sup> Programa de posgrado de Neurocirugía, Universidad del Rosario. Bogotá, Colombia.

<sup>4</sup> Centro de Entrenamiento e Investigación en Neurocirugía, Hospital Universitario de la Samaritana. Bogotá, Colombia.

*Rev. Chil. Neurocirugía 45: 255-258, 2019*

### Resumen

Las fístulas carótido-yugulares son lesiones vasculares poco frecuentes pero muy sintomáticas cuyo tratamiento oportuno evita la aparición de complicaciones regionales y sistémicas. La primera línea de manejo es la oclusión a través de técnicas endovasculares, siendo el balón desprendible la técnica más comúnmente empleada. Recientemente se describió una alternativa de tratamiento a través de embolización con coils por técnica asistida por balón, con resultados prometedores. Se presenta el caso de un paciente adolescente con un año de evolución de masa pulsátil de volumen creciente en región submandibular izquierda, asociada a thrill, soplo y voz ronca. Se realizó angiografía con sustracción digital que documentó presencia de una fístula arterio-venosa de alto flujo y gran tamaño entre la arteria carótida externa y la vena yugular interna. Se llevó a embolización con coils por medio de técnica asistida por balón, con oclusión exitosa de la fístula y resolución de la sintomatología presentada, sin eventos adversos asociados.

**Palabras clave:** Fístula arteriovenosa, arteria carótida interna, vena yugular interna, embolización endovascular, embolización con coils.

### Abstract

Carotid-jugular fistulas are infrequent but very symptomatic vascular lesions whose opportune treatment avoids the appearance of regional and systemic complications. The first line of management is occlusion through endovascular techniques, being detachable balloon the most commonly used technique. Recently, an alternative treatment through balloon-assisted coils embolization was described with promising results. We present the case of a teenage patient with one year of evolution of pulsatile mass of increasing volume in the left submandibular region, associated with thrill, murmur and hoarse voice. A digital subtraction angiography was performed showing presence of a high-flow, large size arteriovenous fistula between the external carotid artery and the internal jugular vein. Balloon-assisted coils embolization was carried out with successful occlusion of the fistula and resolution of the presented symptoms, without associated adverse events.

**Key words:** Arteriovenous fistula, internal carotid artery, internal jugular vein, endovascular embolization, coils embolization.

### Introducción

Las fístulas arteriovenosas carótido-yugulares congénitas constituyen le-

siones vasculares poco comunes<sup>1,2,3,4</sup>. Manifestaciones clínicas comúnmente descritas en pacientes con esta condición incluyen tinnitus, vértigo, cefalea

y presencia de masa pulsátil a nivel cervical<sup>1,2,3,4</sup>. El tratamiento endovascular es la primera línea de manejo en la actualidad. Una de las técnicas endo-

vasculares comúnmente usadas es la liberación de balones desprendibles; sin embargo, ésta técnica se ha asociado a complicaciones tales como re-canalización de la fístula por desinflado del balón y embolismo de este a la circulación pulmonar<sup>5,6</sup>. Por tal razón, técnicas más recientemente descritas se basan en la oclusión por medio del uso de coils, las cuales han demostrado ser seguros y efectivos para el tratamiento de circuitos vasculares pequeños<sup>7</sup>. En el caso de fístulas arteriovenosas de mayor tamaño el uso de coils constituye un reto mayor para el neurointervencionista debido a la dificultad para la organización de la canasta, con el riesgo consecuente de migración a la circulación venosa pulmonar<sup>8</sup>. Una de las soluciones innovadoras que se ha encontrado a este inconveniente es el uso de balones temporales para favorecer la organización de los coils, con la posterior remoción del balón luego de garantizar estabilidad de la canasta.<sup>9</sup> En este artículo se muestra el caso de un paciente adolescente con una fístula carótido-yugular de alto flujo y gran tamaño que fue llevado a manejo endovascular a través de embolización con coils por medio de técnica asistida por balón.

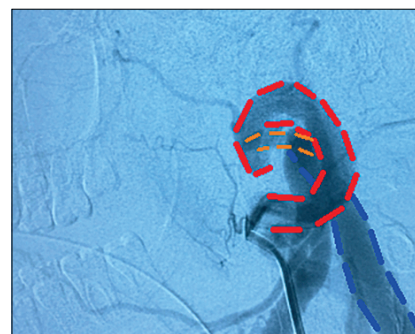
**Reporte de caso**

Paciente masculino de 13 años de edad quien fue remitido por pediatría al servicio de neurointervencionismo por cuadro de un año de evolución consistente en aparición de masa pulsátil de tamaño creciente en la región submandibular izquierda, asociada a thrill, soplo y voz ronca. No se encontró historia de trauma, cirugía o infección asociada a la sintomatología. Aportó a la cita resultado de tomografía computarizada de cuello con medio de contraste extrahospitalario, que reportaba presencia de masa en región submandibular izquierda con captación homogénea de medio de contraste, con dimensiones aproximadas de 53x30 mm y efecto compresivo sobre estructuras adyacentes, sugiriendo realización de ultrasonido para mejor caracterización de la lesión. Un ultrasonido Doppler Duplex Color extrahospitalario reveló morfología anormal de arteria carótida externa izquierda y vena yugular interna izquierda, con aumento del diámetro de estos vasos y presencia de flujo

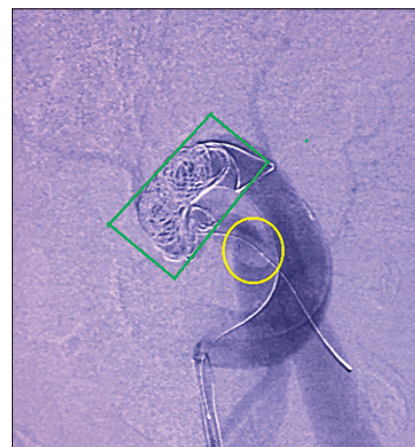
turbulento. Con los resultados de estos exámenes se indicó realización de una angiografía cervical por sustracción digital para estudio vascular especializado de vasos de cuello (Figura 1). La angiografía evidenció presencia de fístula arteriovenosa de alto flujo y gran tamaño entre la arteria carótida externa y la vena yugular interna. Se decidió manejo endovascular para la lesión a través de embolización con coils. Bajo anestesia general y acceso femoral retrógrado se avanzó catéter guía hasta cateterización selectiva de arteria carótida común izquierda. Utilizando técnica de road mapping se ascendieron de forma coaxial microcatéter y microguía hasta cateterización selectiva de pedículo hipertrófico en arteria carótida externa izquierda que alimentaba la fístula. Una vez retirada la microguía se ascendió coil a través del microcatéter. Sin embargo, se evidenció migración del coil al sistema venoso yugular debido al alto flujo de la fístula y gran tamaño del defecto vascular, por lo que no fue posible impactarlo para armado de canasta y se decidió no liberar coil. Consecuentemente, se avanzó bajo técnica de road mapping un balón compaciente hasta lograr pasar a través de la fístula. Una vez ubicado el balón en vena yugular interna izquierda se procedió a inflarlo, logrando oclusión parcial y transitoria del defecto fistuloso, con disminución de la velocidad del flujo, posterior a lo cual se organizó canasta definitiva con coils hasta oclusión total de la fístula (Figura 2). Finalmente, se retiró el balón y se realizó inyección de contraste post procedimiento que evidenció oclusión del defecto fistuloso y permeabilidad de los vasos que irrigaban tejido sano. No ocurrieron complicaciones durante el procedimiento ni en el periodo perioperatorio. Tres meses después de realizado el procedimiento el paciente asistió a control de neurointervencionismo, refiriendo mejoría de la voz ronca y ausencia de masa en región submandibular izquierda. Se realizó control angiográfico con sustracción digital (Figura 3) que corroboró oclusión del defecto fistuloso, estabilidad de la canasta y permeabilidad de vasos sanos.

**Discusión**

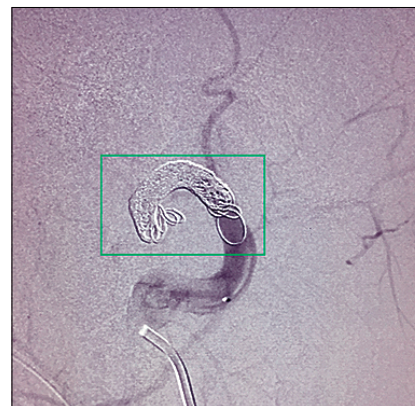Las fístulas carótido-yugulares son lesiones vasculares poco comunes que



**Figura 1.** Angiografía por sustracción digital inicial. En color azul: vena yugular interna dilatada; color rojo: arteria carótida externa dilatada; y color naranja: conexión arteriovenosa carótido-yugular.



**Figura 2.** Formación de canasta de coils. Recuadro verde: canasta de coils en fístula arteriovenosa; y círculo amarillo: balón ocluyendo parcialmente flujo arterio-venoso.



**Figura 3.** Angiografía por sustracción digital 3 meses después de procedimiento. Recuadro verde: canasta de Coils organizada, con oclusión satisfactoria de fístula arteriovenosa con permeabilidad de vasos sanos.

ocurren por comunicación anormal entre vasos de la circulación arterial carotídea y la circulación venosa yugular<sup>1,2,4,10,11</sup>. Generalmente son adquiridas y su etiología en la mayoría de casos es traumática, secundaria a lesiones por objetos penetrantes o romos<sup>1,3,4,10,11,12</sup>. También se han asociado a procedimientos quirúrgicos o infecciones extensas de cuello, aneurismas rotos, síndromes de deficiencia de colágeno, disecciones arteriales y displasia fibromuscular<sup>1,3,4,10,12</sup>. Sin embargo, existen casos reportados de fístulas arteriovenosas carotidoyugulares de origen congénito, que se originan como consecuencia de una persistencia aberrante de comunicaciones embrionarias entre plexos venosos y arteriales del cuello<sup>4,8,9,13</sup>. En el caso del paciente descrito el diagnóstico de la lesión no estuvo precedido por antecedente de trauma, infección, cirugía ni enfermedades conocidas, por lo cual es posible que se trate de una fístula carotidoyugular congénita.

Las manifestaciones clínicas más comunes reportadas en la literatura relacionadas con esta patología son: presencia de masa pulsátil en la región cervical, tinitus en el oído ipsilateral y, en ocasiones, vértigo y cefalea<sup>1,4,14</sup>. Entre los hallazgos clásicos al examen físico están la presencia de thrill y soplo en la masa, y soplo cardíaco por alteraciones en la hemodinámica del corazón<sup>2,4,15</sup>. Adicionalmente, se han descrito manifestaciones relacionadas con efecto de masa generado por la lesión y que están en relación directa con el tamaño de ésta. En este paciente, además de encontrarse los síntomas y signos clásicos descritos para éste tipo de fístulas, llamó la atención también la presencia de voz ronca que se atribuyó a irritación por compresión del nervio laríngeo recurrente izquierdo.

El enfoque diagnóstico de este tipo de lesiones es sencillo. Una vez se sospecha la presencia de una fístula arteriovenosa en región cervical se debe solicitar estudio específico de los vasos sanguíneos del cuello. La angiografía cervical por substracción digital (o angiograma carotídeo) se considera el estándar de oro para diagnóstico y

caracterización de este tipo de lesiones dado que permite demostrar su morfología, localización, vasculatura normal y aberrante, y evidenciar si la fístula es solitaria o múltiple<sup>2,3,6</sup>. Otros exámenes que pueden apoyar el diagnóstico son la ecografía doppler, la angiotomografía computarizada y la angiorresonancia magnética<sup>3,6</sup>.

Sin tratamiento oportuno las fístulas arteriovenosas carotidoyugulares pueden evolucionar a complicaciones como ruptura, insuficiencia cardíaca, isquemia regional por robo de flujo arterial o hipertensión venosa, hipertensión endocraneal por congestión de flujo sanguíneo venoso y embolia pulmonar, lo cual hace imperativo su manejo<sup>6,15,6,17</sup>. Hoy en día las técnicas endovasculares constituyen la primera línea de manejo para esta patología, ya que son más seguras y menos traumáticas, evitando así los riesgos de la cirugía abierta como lo son sangrados masivos, lesiones de estructuras nerviosas (ej. lesión del nervio facial, vago y/o hipogloso) exposición y necesidad de parotidectomía, cicatriz quirúrgica en cuello, dolor postoperatorio y mayor estancia hospitalaria<sup>1,2,4,5,6,8,13,16</sup>. La embolización con uso de balones desprendibles fue usada con éxito por primera vez por Scalifa et al.<sup>2,4</sup>. Se ha considerado históricamente la técnica endovascular que más se ha estudiado, y es la más usada en la actualidad para manejo de las fístulas arteriovenosas carótido-yugulares. Cuenta con la ventaja de ocluir selectivamente el trayecto fistuloso con localización precisa de la lesión, pudiendo conservar las arterias y venas sanas<sup>1,2,4,5,6,8,13,16</sup>. Sin embargo, uno de los principales argumentos en contra de ésta técnica es el riesgo de recanalización de la fístula por desinflado del balón y embolización de éste hacia la circulación pulmonar<sup>6</sup>.

En años más recientes se han descrito casos de embolización satisfactoria de fístulas carotidoyugulares pequeñas con uso de coils, con menor riesgo de recanalización dado que no cuentan con el problema de desinflado del balón<sup>6,15,17</sup>. Empero, defectos fistulosos de gran tamaño y alto flujo han sido un reto para los neurointervencionistas,

puesto que existe riesgo de migración de los coils antes de que la canasta pueda ser organizada. El primer caso reportado de embolización de una fístula carotidoyugular con coils asistida por balón fue reportado por Santillan et al.<sup>9</sup>. La técnica consiste en avanzar un microcatéter hasta la porción venosa proximal de la fístula para permitir el ascenso e inflado temporal de un balón. Esto genera una oclusión parcial del trayecto fistuloso, lo cual facilita el armado de la canasta de coils y disminuye el riesgo de migración de estos hacia la circulación venosa. Una vez se asegure la estabilidad de los coils en el lumen del vaso afectado se retira el balón<sup>9</sup>. En cuanto al caso en mención, al paciente se le realizó satisfactoriamente embolización con coils por medio de técnica asistida con balón de su fístula carotidoyugular. Hubo mejoría clínica inmediata y a mediano plazo, con resolución de la sintomatología presentada. Acorde a la revisión de la literatura hecha por los autores este es el tercer caso reportado en el mundo de una fístula arteriovenosa carotidoyugular manejada por medio de ésta técnica. Se requieren estudios subsecuentes que involucren mayor número de pacientes y un seguimiento más extenso para poder realizar comparaciones entre las diversas técnicas de manejo endovascular en esta patología, y así brindar recomendaciones basadas en la evidencia.

## Conclusión

El tratamiento endovascular es la primera línea de manejo para fístulas arteriovenosas carotidoyugulares. La embolización con coils por medio de técnica asistida por balón parece ser un tratamiento prometedor para pacientes con defectos fistulosos de gran tamaño y alto flujo, con bajo riesgo de complicaciones perioperatorias asociadas y tasas de oclusión exitosas.

**Recibido: 12 de marzo de 2019**

**Aceptado: 07 de mayo de 2019**

## Referencias

1. Halbach V V, Higashida RT, Hieshima GB, Hardin CW. Arteriovenous fistula of the internal maxillary artery: treatment with transarterial embolization. *Radiology*. 1988; 168(2): 443-5.
2. Ahmad S, Suleman FE. Rare cause of a neck mass: Successful balloon embolisation of a congenital external carotid artery-internal jugular vein fistula. *Pediatr Surg Int*. 2011; 27(12): 1375-6.
3. Gelbert F, Riche MC, Reizine D, Merland JJ, Cormier JM. Direct arteriovenous fistula of the external carotid artery: Treatment with detachable balloon. *Ann Vasc Surg*. 1988;2(4):358-61.
4. Tekkok IH, Akkurt C, Suzer T, Ozcan OE. Congenital External Carotid-Jugular Fistula: Report of Two Cases and a Review of the Literature Case Report. *Neurosurgery*. 1992; 30(2): 272-5.
5. Scialfa G, Valsecchi F, Hospital N. Treatment of External Carotid Arteriovenous Fistula with Detachable Balloon. *Neuroradiology*. 1979; 267: 265-7.
6. Gobin YP, De la fuente JAG, Hernreteau D, Houdart E, Merlando J-J. Endovascular Treatment of External Carotid-Jugular Fistulae in the Parotid Region Clinical Study. *Neurosurgery*. 2018; 33(5): 812-6.
7. Guneyli S, Cinar C, Bozkaya H, Korkmaz M, Oran I. Endovascular management of congenital arteriovenous fistulae in the neck. *Diagn Interv Imaging*. Elsevier Masson SAS; 2016; 97(9): 871-5.
8. Bellostta R, Vescovi M, Attisani L, Luzzani L. Endovascular Treatment of Congenital External Carotid-Jugular Fistula: Case Report and Review of the Literature. Vol. 51, *Vascular and Endovascular Surgery*. 2017. p. 316-9.
9. Santillan A, Johnson J, Birnbaum LA. Embolization of a congenital arteriovenous fistula of the internal maxillary artery: A case report and review of the literature. In: *Interventional Neuroradiology*. 2016. p. 349-53.
10. Nandapalan V, O'Sullivan DG, Siodlak M, Charters P. Acute airway obstruction due to ruptured aneurysmal arterio-venous fistula: common carotid artery to internal jugular vein. *J Laryngol Otol*. 1995; 109(6): 562-4.
11. Erdi F, Kaya B, Keskin F, Koç O, Karataş Y, Kalkan E. Congenital carotid-jugular fistula in a child: A case report. *Vasc Endovascular Surg*. 2014; 48(3): 256-8.
12. Gabrielsen TO, Deveikis JP, Introcaso JH, Coran AG. Congenital arteriovenous fistulas supplied by a single branch of the maxillary artery. *Am J Neuroradiol*. 1994; 15(4): 653-7.
13. Kim BS, Lee SK, TerBrugge KG. Endovascular treatment of congenital arteriovenous fistulae of the internal maxillary artery. *Neuroradiology*. 2003; 45(7): 445-50.
14. Horiuchi M, Kamo T, Sugihara H, Fujisawa K, Takahashi Y, Ikeda R, et al. An adult case of congenital external carotid-jugular arteriovenous fistula with reversible circulatory insufficiency in the cerebellum and lower brain stem. *Am J Neuroradiol*. 2001; 22(2): 273-6.
15. Tomsick SD, Tomsick TA. Direct ascending pharyngeal artery to jugular vein arteriovenous fistula. A case report. *Interv Neuroradiol*. 2008; 14(2): 191-4.
16. Cluzel P, Pierot L, Jason M, Rose M, Kieffer E, Chiras J. Arteriovenous fistula of the internal maxillary artery in a child: case report. *Neuroradiology*. 2016; 30(4): 460-1.
17. Tan MESH, Rijken M, Moll FL. Spontaneous external carotid-jugular fistula in repetitive hyperextension of the neck. *Ann Vasc Surg*. 2002; 16(6): 771-3.

### Correspondencia a:

David Vergara-García MD.  
 Departamento de Neurocirugía. Hospital Universitario de la Samaritana.  
 Carrera 8 No. 0-29 Sur, Bogotá DC.  
 Tel: (+571) 4077075 Ext 10472  
 david.vergara@urosario.edu.co