

Resolución espontánea de hematoma subdural secundario a anestesia raquídea: reporte de caso

Spontaneous resolution of subdural hematoma secondary to spinal anesthesia: a case report

Mónica Narváez Angulo¹, Rubén Camilo Sabogal Ortiz², Rubén Sabogal Barrios³, Santiago Moreno García⁴

¹ Estudiante Medicina, Universidad del Sinú.

² Médico General, Universidad de Cartagena.

³ Neurocirujano y Docente, Universidad de Cartagena.

⁴ Residente de Neurocirugía, Universidad de Cartagena.

Resumen

Los hematomas subdurales (HSD) son una complicación poco frecuente tras la raquianestesia que puede provocar alteraciones graves con importantes déficits neurológicos. Existen diferentes factores que aumentan la probabilidad de desarrollarlo, como los cambios fisiológicos asociados al embarazo. El diagnóstico puede ser difícil debido a la similitud de los síntomas con la cefalea postpunción dural (CPPD). El tratamiento es médico o quirúrgico, dependiendo, entre otras cosas, de la afección. Condición neurológica, el grosor del hematoma o desviación de la línea media. Presentamos el caso de una paciente con hematoma subdural crónico tras raquianestesia para cesárea, que fue tratada médicamente con posterior reabsorción total. **Conclusión:** En los pacientes sometidos a raquianestesia y que presenten cefalea en las primeras 24 a 48 horas, o que vuelvan a consultar tras el alta por persistencia que no mejore con la medicación, debe indicarse la TC para descartar hemorragias intracraneales. El manejo médico y la observación cercana es una opción de tratamiento válida para los hematomas subdurales crónicos después de la anestesia espinal.

Palabras clave: Post punción, hematoma subdural, gestante, cefalea.

Abstract

Subdural hematomas (HSD) are a rare complication after spinal anesthesia that can cause severe disorders with significant neurological deficits. There are different factors that increase the probability of developing it, such as the physiological changes associated with pregnancy. Diagnosis can be difficult due to the similarity of symptoms to postdural puncture headache (CPPD). Treatment is medical or surgical, depending, among other things, on the condition. neurological condition, the thickness of the hematoma or deviation from the midline. We present the case of a patient with chronic subdural hematoma after spinal anesthesia for cesarean section, who was medically treated with subsequent total resorption. **Conclusion:** In patients undergoing spinal anesthesia and who present with headache in the first 24 to 48 hours, or who return to consult after discharge due to persistence that does not improve with medication, CT should be indicated to rule out intracranial hemorrhages. Medical management and close observation is a valid treatment option for chronic subdural hematomas after spinal anesthesia.

Key words: Post puncture, subdural hematoma, pregnant woman, headache.

Correspondencia a:

Santiago Moreno García
samorenoga@unal.edu.co

Resumo

Hematomas subdurais (HSD) são uma complicação rara após a raquianestesia, podendo causar distúrbios graves com déficits neurológicos significativos. Existem diversos fatores que aumentam a probabilidade de desenvolvê-lo, como as alterações fisiológicas associadas à gravidez. O diagnóstico pode ser difícil devido à semelhança dos sintomas com a cefaleia pós-punção dural (DPFC). O tratamento é médico ou cirúrgico, dependendo, entre outras coisas, da condição. condição neurológica, a espessura do hematoma ou desvio da linha média. Apresentamos o caso de uma paciente com hematoma subdural crônico após raquianestesia para cesariana, que foi tratada clinicamente com posterior reabsorção total. **Conclusão:** Em pacientes submetidos à raquianestesia e que apresentam cefaleia nas primeiras 24 a 48 horas ou que retornam à consulta após a alta por persistência que não melhora com a medicação, a TC deve ser indicada para descartar hemorragias intracranianas. O manejo médico e a observação cuidadosa são opções de tratamento válidas para hematomas subdurais crônicos após raquianestesia.

Palavras-chave: Pós-punção, hematoma subdural, gestante, cefaleia.

Introducción

La punción lumbar (PL) es una técnica empleada frecuentemente en la práctica médica con fines diagnósticos o terapéuticos, especialmente en la raquianestesia, las cual han documentado efectos adversos como cefalea, lumbalgias, lesiones radiculares, infecciones, pero con relación al hematoma subdural (HSD) es una complicación infrecuente, se estima que la prevalencia de dicha entidad es de 1/500.000-1/1.000.000¹.

Las manifestaciones clínicas son múltiples, pudiendo imitar otros procesos patológicos particularmente en púerperas, por lo que ha sido conocido a lo largo del tiempo como el “gran imitador”². Independientemente de las condiciones de base, las consecuencias pueden llegar a ser fatales, variando desde la cefalea intensa, déficit neurológico en diversos grados hasta la muerte. Presentamos el caso de una paciente gestante que desarrolló un hematoma subdural posterior a anestesia raquídea para cesárea. Se realiza una revisión de la bibliografía con el objeto de determinar los factores de riesgo más comunes asociados al HSD, diagnósticos diferenciales, las opciones de tratamiento y el pronóstico de estos.

Se presenta el caso clínico de una mujer de 20 años, primigestante, en la semana 40 de gestación, sin antecedentes de importancia, con trabajo de parto prolongado por lo cual se motivó para cesárea, se motiva para anestesia raquídea, por lo cual se localizó el espacio epidural a nivel L3-L4 y se dejó el catéter espinal en dicha posición. Después de un test de aspiración negativo, se administró una dosis prueba de 3 ml de bupivacaína 0,25% con adrenalina 1:200.000 sin que aparecieran alteraciones hemodinámicas ni bloqueo sensitivo o motor inmediato.

La dosis inicial fue de 10 ml de levobupivacaína 0,25% y posteriormente, se conectó una perfusión epidural de levobupivacaína 0,125% + fentanilo 2 g/ml-1 a 10 ml/h. La cirugía transcurrió sin complicaciones. Luego fue trasladada a recuperación consciente bajo efectos de la anestesia regional.

A las 24 h posparto presentó cefalea frontooccipital intensa con una valoración del dolor en escala verbal análoga (EVA) 9/10, que no se atenuaba en ninguna posición asociada a cifras tensionales elevadas 140/86. Se sospechó de

hipertensión asociada al embarazo, se instauró tratamiento con sulfato de magnesio, analgésico y se solicitó perfil tóxico sin alteraciones, por mejoría de cuadro clínico se dio egreso hospitalario bajo el diagnóstico trastorno hipertensivo asociado al embarazo y cefalea postpunción.

Tres días después consulta por cefalea fronto occipital de moderada intensidad, con cifras tensionales aumentadas 150/100 mmHg por lo cual solicitan perfil tóxico nuevamente sin alteraciones, a la exploración física no se observó ningún dato patológico ni focalización neurológica. La paciente es dada de alta con tratamiento analgésico y antihipertensivo 72 horas después.

Reingresa 15 días después de la cirugía por un cuadro de tres días de evolución cefalea fronto occipital derecha con cifras tensionales elevadas asociado a leve dolor a la palpación hipogastrio, la exploración neurológica no revela hallazgos patológicos. se realizó nuevo perfil tóxico dentro de rangos de normalidad y uroanálisis patológico por lo que se instauró tratamiento antibiótico, por persistencia de sintomatología se solicitó tomografía computarizada de cráneo contrastado observándose imagen hipodensa homogénea en región occipitotemporal derecha con grosor mayor 19 mm y desviación de la línea media 9 mm (Figura 1).

Dado no déficit neurológico y estar cursando con infección urinaria en el momento del diagnóstico se decide dar manejo médico con seguimiento por consulta externa sin presentar complicaciones ni secuelas posteriores. Resuelve sintomatología y a los 3 meses se realiza tomografía de control con evidencia de reabsorción total de hematoma y disminución de la desviación de la línea media (Figura 2).

Discusión

La cefalea severa que se produce como consecuencia de una punción dural accidental durante la realización de una técnica epidural para analgesia o anestesia de cesárea tiene un amplio espectro de diagnósticos diferenciales (Tabla 1), dentro de los cuales se encuentran incluidos cefalea, tensión, hemorragia subaracnoidea hasta hematomas subdurales, su abordaje debe ser ordenado y multidisciplinario (obstetri-

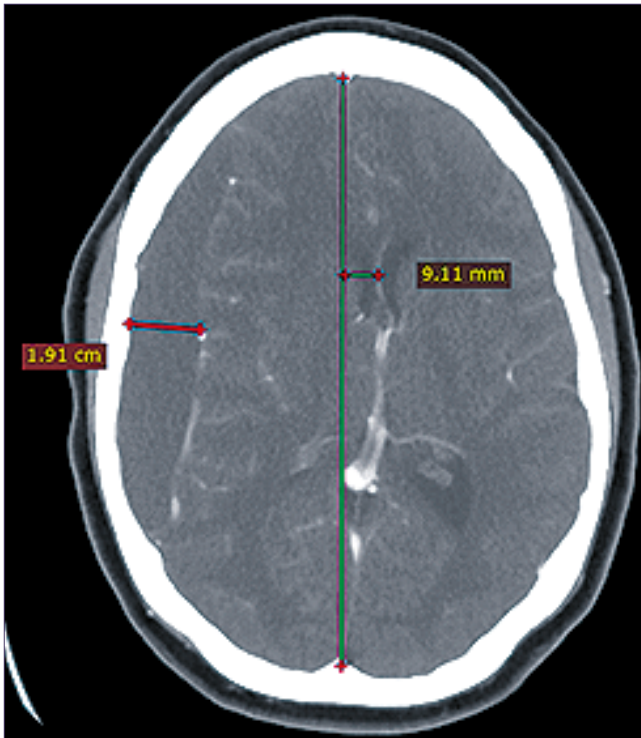


Figura 1. Tomografía contrastada de cráneo que muestra hematoma subdural crónico homogéneo frontotemporal derecho.

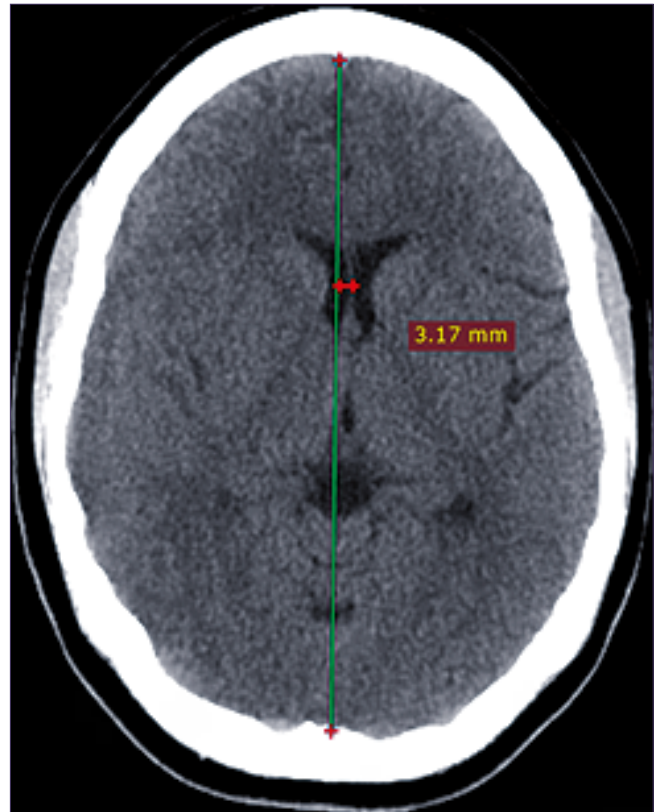


Figura 2. Tomografía simple de cráneo 3 meses posteriores al diagnóstico.

Tabla1. Diagnósticos diferenciales de cefalea postpuncional

Cefaleas primarias	Cefaleas secundarias
Migraña	Cefalea postpunción dural
Cefalea tensional	Hematoma subdural
Cefalea orgásmica	Hemorragia subaracnoidea
	Preeclampsia/Eclampsia
	Trombosis venosa cerebral
	Ictus (isquémico o hemorrágico)
	Ruptura de aneurisma o malformación arteriovenosa
	Encefalopatía hipertensiva PRES (posterior reversible encephalopathy syndrome)
	Angiopatía cerebral postparto/Síndrome de Call-Fleming
	Infarto pituitario
	Tumor intracraneal
	Herniación uncal
	Meningitis
	Neumoencéfalo
	Sinusitis
	Consumo de drogas (cocaína, anfetaminas)
	Deprivación de cafeína
	Estado hipovolémico verdadero
	Cefalea asociada a la lactancia
	Leucoencefalopatía posterior

Adaptada por autores y basadas en referencias⁴⁻⁵⁻⁶.

cia, anestesiología, neurocirugía, radiología)^{3,4,5,6}.

La preeclampsia debería ser considerada si existe hipertensión y/o proteinuria. En ausencia de estos datos y de focalidad neurológica, el primer diagnóstico a considerar es una cefalea primaria (cefalea tensional, migraña)³. Si existe el an-

tecedente de una técnica neuroaxial, y variaciones posturales de la cefalea, debe sospecharse una cefalea postpunción⁴.

El primer reporte de caso de cefalea postpunción fue descrito en 1898 por el Dr. August Bier, en relación con la punción de la duramadre (PD), después de realizar una anes-

tesia raquídea, posteriormente, se fueron generando teorías acerca de su fisiopatología siendo la más aceptada la “teoría de la pérdida de líquido cefalorraquídeo (LCR)”, propuesta en 1902 (3): la cual propone que el orificio que la aguja crea en la duramadre/aracnoides causa una disminución en la presión y en su volumen, lo que conlleva a un desplazamiento del cerebro, dependiente de la gravedad lo que produce una tracción de las meninges que pueden generar dolor³.

La velocidad de la pérdida del líquido cefalorraquídeo a través de la perforación de las meninges, que puede variar de 0,08 a 4,5 mL/s, generalmente es mayor que la velocidad de la producción 0,35 mL/min, principalmente con agujas de calibre mayor. El orificio puede permanecer abierto por un período que varía de 14 días a semanas. El cuadro surge cuando aproximadamente 10% del volumen estimado de LCR se pierde y según algunos autores, estaría relacionada con la pérdida del volumen de LCR y no necesariamente con la reducción en la presión del líquido cefalorraquídeo^{2,3}.

Teniendo en cuenta la clasificación internacional de las cefaleas (ICDH-3BETA) de la Internacional Headache Society, ésta se caracteriza por dolor de cabeza que empeora con la bipedestación y sedestación y mejora con el decúbito, varios autores afirman que esto ocurre porque en bipedestación, la presión intracraneal (PIC) baja y la vasodilatación intracraneal aumenta, empeorando la cefalea, en supino se igualan las presiones de LCR en las cisternas intracraneales y en el compartimento lumbar, con mejoría de la misma⁵. Puede ir acompañado de rigidez de cuello, fotofobia, hipoa-cusia, náuseas o tinnitus y se conoce como síndrome de cefalea postpunción, tiende a desarrollarse dentro de los 5 días de la PD, aunque por lo general, se presenta dentro del primero o segundo día y suele resolverse espontáneamente o bien, en las 48 horas después del tratamiento. Sin embargo, en algunos casos a veces los síntomas pueden persistir semanas o meses lo cual puede llegar a ser incapacitante para el paciente⁵.

El hematoma subdural es una colección de sangre en el espacio subdural, este se encuentra entre dos meninges firmes: la duramadre con abundante colágeno intercelular y la aracnoides con células ancladas a una membrana basal y sujeta con uniones estrechas. Su localización más frecuente es en las convexidades fronto-temporo-parietales, pero pueden ocurrir en la base de las fosas craneales^{2,6,7,8}.

Diversos son las causas de etiología de hematomas subdurales, entre las que se destacan traumas, uso de anticoagulantes; pero existe una condición donde se añade una predisposición fisiológica como es la gestación para el desarrollo de hematomas subdurales, además de esto subsecuente a punción del eje neuroaxial para la colocación de fármacos entre los que destacan anestésicos¹).

Amorim y col⁹., realizaron una revisión de 35 casos de HSD post anestesia neuroaxial e identificaron como factores de riesgo para esta complicación, el embarazo, realización de punciones múltiples, deshidratación, uso de anticoagulantes, presencia de anormalidades vasculares intracraneales y atrofia cerebral.

La presentación clínica de la cefalea se caracteriza por tener dos fases, una inicial donde hay cefalea postural asociada a otro síntoma neurológico, vestibular, visual, auditivo o no. Los síntomas pueden mejorar con tratamiento sintomático,

sin embargo, a diferencia de la cefalea post punción dural estos pueden incluso empeorar, y la segunda fase donde la cefalea deja de ser postural y se asocian signos y síntomas neurológicos en este punto ya no está relacionado con la hipotensión intracraneal sino con un síndrome de hipertensión intracraneal^{10,11,12,13}.

Es probable que el mecanismo fisiopatológico implique el desarrollo de hipotensión intracraneal a medida que el LCR se filtra a través de la duramadre con el estiramiento y la eventual ruptura de las venas subdurales. Como era de esperar, las agujas más grandes producen tasas más altas de cefalea posterior a la punción lumbar. La mayoría de las cefaleas se presentan unos días después del procedimiento. Algunos pueden no ocurrir hasta 2 semanas después. Los dolores de cabeza generalmente se resuelven dentro de los 5 días, aunque se han documentado dolores de cabeza que duran hasta 1 año^{2,14}.

A lo largo del tiempo, la cefalea postpunción puede tener características de cambio persistentes y/o reaparecer más tarde y puede acompañarse de nuevos síntomas neurológicos. Consideramos fundamental establecer un diagnóstico diferencial lo antes posible para descartar otras posibles (migraña, hipertensión inducida por el embarazo, meningitis, tumores cerebrales, hemorragia subaracnoidea, SDH, trombosis venosa cerebral, o causas inespecíficas)^{3,15,16}.

Según la literatura, los casos de SDH intracraneal agudos, subagudos o crónicos secundarios a punciones dúrales se han tratado principalmente mediante cirugía, pero también se utiliza el tratamiento conservador en algunos casos el cual ha mostrado una baja tasa de éxito (3%-18%)^{15,16} algunos autores lo consideran una opción en hematomas subdurales agudos y crónicos que son pequeños, que no causan un cambio significativo de la línea media y no se observa ocupación a las cisternas; típicamente incluye a pacientes con Glasgow de 13 a 15 puntos, sin alteración neurológica^{4,17}. Adicionalmente, se evita la administración parenteral sustancias hiperosmolares que reducen el volumen cerebral al provocar salida de agua al espacio extracelular y así aumentar la tracción de las venas puente y con ello progresión del hematoma^{18,19,20}.

De acuerdo a los consensos y guías evidenciadas los casos de SD intracraneal, agudos, subagudos o crónicos, secundarios a punciones dúrales estables, sin déficit neurológico sugieren realizar una colocación de parche de sangre autólogo lumbar como posible medio para detener el LCR fuga como la causa principal que desencadena la clínica del paciente imagen, así como cualquier persistencia resultante^{3,21,22,23}.

Con referente al caso presentado el factor de riesgo fue el embarazo debido a que este estado producen muchos cambios fisiológicos como las modificaciones de las curvaturas de la columna, el aumento de la presión abdominal y la ingurgitación de plexos venosos con la consecuente reducción del espacio epidural, lo cual favorece que estas pacientes presentan una mayor incidencia de punción dural accidental cuando son sometidas anestesia epidural²³; en la Tabla 2 se puede apreciar comparación de reporte de casos donde se plantea factores relacionados entre si y conductas establecidas (Tabla 1).

A pesar de indicación imagenológico, no se consideró manejo quirúrgico por estabilidad neurológica, cese de cefa-

Tabla 2. Comparación de reporte de casos con aparición de hematoma subdural postpunción

Referencia	Edad	Diagnóstico	Factores predisponentes	Procedimiento	Signos de alarma	Manejo
Peña A (24)	45	Hemorragia subaracnoidea en estudio	Niega	Punción lumbar diagnóstica	Cefalea con signos de alarma	Conservador más dexametasona
Veloso S (25)	32	Analgesia peridural con punción dural accidental	Primigesta	Analgesia peridural en trabajo de parto	Cefalea pulsátil	Conservador
Veloso S (25)	25	Analgesia peridural con punción dural accidental	Embarazo 38 sem	Analgesia peridural en trabajo de parto	Cefalea refractaria	Drenaje quirúrgico
Bisinotto F (26)	42	Raquianestesia	Niega	cistospexia	Cefalea, emesis	Drenaje quirúrgico
Ramirez S (27)		Analgesia peridural con punción dural accidental	Embarazo 39 sem	Analgesia peridural en trabajo de parto	Cefalea	Parche de sangre dural
Acharya (28)	24	Hematoma subdural derecho	Ninguno	Apendicetomía	Cefalea, emesis	Conservador
Eggert (29)	29	Hematoma subdural izquierdo	¿Embarazo?	Remoción de placenta retenida	Cefalea, fotofobia, emesis	Conservador

Adaptada de Zeidan A. Does postdural puncture headache left untreated lead to subdural hematoma? Case Report and review of the literature (m).

lea con analgesia y edad de paciente, tampoco se consideró uso de parche de sangre dural como primera instancia por no evidenciarse en protocolo institucional, además de que por contraindicación por lactancia materna no se podía utilizar estatinas como media coadyuvante.

Conclusión

En el caso presentado se evidencia que el enfoque inicial fue de trastorno hipertensivo asociado al embarazo por presentar cifras tensionales elevadas durante las consultas y ser mucho más prevalente en la población.

Sin embargo, se hace necesario realizar una buena anamnesis sobre las características de la cefalea puesto que se deben descartar causas intracraneales de la misma, más aún teniendo en cuenta antecedente de anestesia raquídea utilizada para la cesárea. Cabe resaltar que el diagnóstico de HSD no es sencillo si no se presenta ningún tipo de focalización neurológica que oriente a su sospecha.

No obstante en pacientes con cefalea persistente 24-48 horas postcesárea que empeoren con cambios de posición se hace necesario realizar imagen de tomografía de cráneo para descartar posibles hemorragias intracraneales.

A pesar de que el manejo quirúrgico para HSD es el de elección para colecciones grandes, existe la posibilidad de realizar manejo expectante si la paciente se encuentra estable clínicamente y sin signos de hipertensión endocraneana aguda. Se recomienda hacer control clínico frecuente y control tomográfico para evaluar progresión del hematoma o reabsorción del mismo.

Referencias

- Dehaene S, Biesemans J, Boxem K, Vidts W, Sterken J, Fipp J. Post-Dural Puncture Headache Evolving to a Subdural Hematoma: A Case Report. *Pain Practice*. 2020;21.
- Samdani A, Garonzik IM, Zahos P. Subdural hematoma after diagnostic lumbar puncture. *The American Journal of Emergency Medicine*. 2004;22(4):316-7.
- Martínez-Lage J, Verdú M, Alonso B, Sánchez-Ortega J, García-Candel A. Non-surgical management of intracranial subdural hematoma complicating spinal anesthesia. *Neurocirugía*. 2007;18(1):40-3.
- Gaucher DJ, Jr, Perez JA, Jr. Subdural Hematoma Following Lumbar Puncture. *Archives of Internal Medicine*. 2002;162(16):1904-5.
- Veloso de Sousa R, Ortega López AB., Guillén Perales JF. (2020). Hematoma subdural como complicación de analgesia epidural de parto. A propósito de dos casos. *Revista Electrónica Anestesiología*, 10(9), 2. <https://doi.org/10.30445/rear.v10i9.648>
- Wong-Achi X, Cabrea D. Patogénesis y fisiopatología del hematoma subdural crónico. *Revista Mexicana de Neurociencia*. agosto de 2016; 17(4): 78-85 <https://www.medigraphic.com/pdfs/revmexneu/rmn-2016/rmn164i.pdf>
- Bisinotto FMB, Dezena RA, Fabri DC, Abud TMV, Canno LH. (2012b). Hematoma subdural intracraniano: uma rara complicação após raquianestesia: relato de caso. *Revista Brasileira de Anestesiologia*, 62(1), 92-95. <https://doi.org/10.1590/s0034-70942012000100012>
- Lizana J, Aliaga N, Basurco A. (2021). Hematoma subdural crónico: Una patología común de manejo complejo. *Surgical Neurology International*, 12, S1-S16. <https://doi.org/10.25259/>

sni_676_2021

9. López Correa T, Garzón Sánchez J, Sánchez Montero F, Muriel Villoria C. (2011b). Cefalea postpunción dural en obstetricia. *Revista Española de Anestesiología y Reanimación*, 58(9), 563-573. [https://doi.org/10.1016/s0034-9356\(11\)70141-4](https://doi.org/10.1016/s0034-9356(11)70141-4)
10. Perdomo Perdomo MB, Carrillo González EM, Hernández González S, Rodríguez Chimeno I, Espinosa Domínguez E. (2020). Experiencia clínica con la implantación de un protocolo multidisciplinar de cefalea postpunción dural. *Revista de la Sociedad Española del Dolor*, 27. <https://doi.org/10.20986/ressed.2020.3782/2019>
11. Katia Pereira Jiménez IOA. Formas clínicas de presentación del hematoma subdural crónico en el adulto mayor en el Hospital de Quelimane (Mozambique, 2009-2013). *Rev Cuba Neurol y Neurocir*. 2014;4(2):142-7.
12. Figueroa Arenas M, Castañeda Rodríguez L, Pérez Redondo, J, Uría D. (2018). Hematoma subdural intracraneal y espinal secundario a anestesia neuroaxial. *Neurología*, 33(7), 476-477. <https://doi.org/10.1016/j.nrl.2016.03.014>
13. Amorim JA, Remigio D, Filho O, Barros MA, Carvalho VN, Valença M. Hematoma subdural intracraneal postanestesia subaracnoidea: relato de dos casos y revisión de 33 casos de literatura. *Rev. Bras. Anesthesiol*. 2010; 60(6): 624-629
14. Muñoz C, Manrique SY, Suescun M. (2014). Profilaxis y tratamiento de la cefalea postpunción dural en obstetricia. <http://www.scartd.org/sap/docs/obstetricia/cppd.pdf>
15. Daipayan Guha MD, Shona Coyne BSc, Loch Macdonald MD. Timing of the resumption of antithrombotic agents following surgical evacuation of chronic subdural hematomas: a retrospective cohort. *Study. J. Neurosurg*. marzo de 2016; 124: 750-59.
16. Miranda ME, Quirós MA, Brenes MC, Suárez MJ. Hematoma subdural crónico: Análisis de 95 casos. *Med Leg Costa Rica*. 2012;29(1):17-21.
17. Katia Pereira Jiménez IOA. Formas clínicas de presentación del hematoma subdural crónico en el adulto mayor en el Hospital de Quelimane (Mozambique, 2009-2013). *Rev Cuba Neurol y Neurocir*. 2014;4(2):142-7.
18. Jane Auxiliadora A, Diana Souza Canuto D. Intracranial Subdural Hematoma Post-Spinal Anesthesia: Report of Two Cases and Review of 33 Cases in the Literature. *Rev Bras Anesthesiol*. 2010; (Vol. 60, No 6):620-629.
19. Iliescu IA, Constantinescu AI. Clinical evolutionary aspects of chronic subdural haematomas - literature review. *J Med Life*. 2015;8 Spec:26-33.
20. Court J, Touchette JC, Iorio-Morin C, Westwick HJ, Belzile, Effendi K. Embolization of the middlemeningeal artery in chronic subdural hematoma: a systematic review. *ClinNeurol Neurosurg*. 2019;186:105464.
21. Chávez Gómez VR, Chávez Monter JD, Ordoñez Granja J, Barba Ruiz EY, Avendaño Pradel R, Ruiz Garcia E, Castillo Rangel C. Tratamiento de hematoma subdural: comparación entre drenaje subdural a presión negativa contra otro tipo de drenajes. *Int J Med Surg Sci* 2017; 4(1): 1089-1099.
22. Helena Benito Naverac. (2018). Drenaje del hematoma subdural crónico mediante agujeros de trépano. *Revista Electrónica AnestesiaR*, 10(10), 4. <https://doi.org/10.30445/rear.v10i10.654>
23. Puente Tinoco MR, Reyes Graterol EO, García Oduber MG. Recuperación de pacientes en postoperatorio de drenaje de hematoma subdural crónico asociado al uso de ácido tranexámico. *Revista Chilena de Neurocirugía*. 2016; 42(1): 45-51.
24. Peña A. Bilateral subdural hematoma after diagnostic lumbar puncture. *REV CLINICA Española*. 2013 <https://doi.org/10.1016/j.rce.2013.11.013>
25. Veloso S, Ortega J, Guillen J. Hematoma subdural como complicación de analgesia epidural de parto. A propósito de dos casos. *Revista eelctronica de anestesiari*. 10,9(2018). DOI: <https://doi.org/10.30445/rear.v10i9.648>
26. Bisinotto F, Dezena R, Fabri D, Vilela T. Hematoma Subdural Intracraneal: una Rara Complicación después de la Raquia-nestesia: Relato de Caso. *Revista Brasileira de Anestesiologia* 62(1).
27. Ramírez S, Gredilla E, Martínez B, Gilsanz F. Hematoma subdural bilateral secundario a punção dural accidental. 2015:65(4). <https://doi.org/10.1016/j.bjan.2014.07.001>
28. Acharya R, Chhabra S S, Ratra M, Sehgal A D. Cranial subdural haematoma after spinal anaesthesia. *Br J Anaesth* 2001; 86: 893-895.
29. Eggert SM, Eggert KA. Subarachnoid haemorrhage following spinal anaesthesia in an obstetric patient. *Br J Anaesth* 2001; 86: 442-444.
30. Zeidan A. Does postdural puncture headache left untreated lead to subdural hematoma? Case report and review of the literature- *International Journal of Obstetric Anesthesia*. 2015. doi:10.1016/j.ijoa.2005.07.001